Die Formen des Hymens

bei

Erwachsenen und Neugeborenen.

Inaugural-Dissertation

zur

Erlangung der Doktorwürde

in der

gesamten Medizin

verfasst und einer

Hohen medizinischen Fakultät

der

Kgl. Bayer. Ludwig Maximilians-Universität zu München

vorgelegt von

Eugen Götzfried

approb. Arzt aus Gundremmingen.

München 1905.

Kgl. Hof-Buchdruckerei Kastner & Callwey.

Die Formen des Hymens

bei

Erwachsenen und Neugeborenen.

Inaugural-Dissertation

zur

Erlangung der Doktorwürde

in der

gesamten Medizin

verfasst und einer

Hohen medizinischen Fakultät

der

Kgl. Bayer. Ludwig Maximilians-Universität zu München

vorgelegt von

Eugen Götzfried

approb. Arzt aus Gundremmingen.

München 1905.

Kgl. Hof-Buchdruckerei Kastner & Callwey.

Referent

Herr Geheimrat Prof. Dr. Ritter v. Winckel.

Meinem lieben Vater

in Dankbarkeit

zugeeignet.

Digitized by the Internet Archive
in 2026

https://archive.org/details/IA41552301_0100

Montalti in Florenz behauptet in einer Arbeit, die sonst wenig Interesse bietet, die Unterscheidung des Hymens nach Typen sei zwecklos; nach ihm sind die Modifikationen die Regel und die Typen Ausnahme; zudem hätte deren Aufstellung für den Praktiker keinen Wert. Mag auch Letzteres der Berechtigung nicht entbehren, so mangelt doch dem ersteren jede Begründung, und wenn Montalti dann weiter meint, „come non ci è dato vedere in due individui tale perfetta somiglianza da correre pericolo di sbagliarli, così non è facile incontrare nell' apparato genitale esterno di due donne lo stesso tipo carrateristico dell' imene", so, glaube ich wenigstens, ist er auch hier etwas zu weit gegangen.

Aber es ist dies charakteristisch, wie selbst bei einem so einfachen Gegenstand, wie ihn die Morphologie des Hymens darstellt, die Ansichten so himmelweit auseinander gehen können, trotz der in den letzten Jahrzehnten ins Unermessliche angehäuften Literatur. Doch ist gerade auf dem für den Praktiker so überaus wichtigen Gebiete der Coitusverletzungen des Jungfernhäutchens ein bedeutender Schritt vorwärts gemacht worden durch eine schöne, auf Experimente gestützte Arbeit des Wieners Haberda.

Meine eigenen Untersuchungen, die sich sowohl mit den Formen des Hymens, als auch mit seinen Verletzungen befassten, geschahen zum Teil an Neugeborenen, zum Teil an Patientinnen des Ambulatoriums der kgl. Frauenklinik und an Gravidis; ausserdem an Präparaten, deren Ein-

beziehung in die Statistik übrigens auf deren Ergebnisse ohne Belang war.

Leider krankt meine Arbeit an einem Mangel an Virgines, was ich mit Rücksicht auf die nicht unwichtige Frage von den angeborenen Kerben sehr bedauern muss; die Verhältnisse beim Neugeborenen lassen aber so ohne weiteres einen Rückschluss auf die Verhältnisse bei den Erwachsenen nicht zu.

A. Der Hymen des Neugeborenen.

Zahl der Beobachtungen: 84.

Beim Neugeborenen präsentiert sich der Hymen wesentlich anders als beim Erwachsenen. Er ist ein weiches, gefässreiches, verhältnismässig dickes Gebilde von blassroter Farbe. Sein Aussehen zeigt grosse Gleichförmigkeit, indem stets dieselben, nur wenig modifizierten Typen wiederkehren.

Tardieu war der Ansicht, dass der Hymen bei kleinen Mädchen besonders „tief" gelegen sei und dass er erst mit dem Heranwachsen des Individuums oberflächlicher zu liegen komme. Der Grund, warum er bei Neugeborenen weniger gut sichtbar ist, liegt indes darin, dass die stark entwickelten Labien den Einblick verhindern (Vibert).

Uebrigens sind die hinteren Partien, wo die Labien auseinanderweichen, leichter zugängig; zudem ist der kindliche H. hinten gewöhnlich etwas höher und in einer eigentümlichen Weise zusammengelegt, „kielförmig gefaltet", carinatus, nicht lippenförmig, wie Dohrn meint.

Ich habe diesen Hymen carinatus 50 mal gesehen (= 59,5 %); er zeigt manchmal median eine Raphe.

In nicht gerade seltenen Fällen wird ein Teil des H. hinten zwischen den Labien sichtbar und kann dort sogar ziemlich weit prominieren. Bei dieser partiellen Hypertrophie — von der ich 12 Fälle beobachtete (= 14,2 %) — ist entweder die starke Entwicklung des hinteren, kielförmigen Teiles die Ursache der Prominenz, oder es kommt ein hinterer Zapfen oder eine flügelförmig verbreiterte seitliche Partie zum Vorschein.

Der kindliche H. lässt hauptsächlich drei Formen unterscheiden:

1. Der Saum verläuft abgerundet unter der Harnröhre hinweg nach beiden Seiten und hinten (also eigentlich ringförmig).

2. Vorne unter der Harnröhre ist er gekerbt oder auf geringe Entfernung unterbrochen.

3. Er ist wie ein Diaphragma (D o h r n) als ungemein zarte, von feinsten Gefässen durchzogene, blassrötliche Membran über dem Introitus vaginae ausgespannt, so dass nur nach vorne eine kleine, für den Sondenknopf eben durchgängige Oeffnung bleibt. Der unter der Harnröhre liegende Saum kann gekerbt sein oder nicht. Es ist diese Form also lediglich durch die Höhe von den beiden anderen unterschieden.

I. Typus fand sich 37 mal = 45,2 %
II. „ „ „ 44 „ = 52,3 %,

den H. der Diaphragmaform mit eingeschlossen, der im ganzen 8 mal zur Beobachtung kam (= 9,5 %).

Der Rand ist beim H. des Neugeborenen zumeist scharf. Kerben, d. h. mehr oder weniger tiefe Einschnitte liessen sich nachweisen in 17 Fällen (= 20,2 %). Sie erreichen nur selten die H.-basis und sitzen gewöhnlich in den vorderen Partien, ungefähr horizontal oder etwas mehr nach vorne zu, an der Grenze des vorderen gegen das mittlere Drittel; die ausgesprengten Stücke sind an ihrem freien Ende in der Regel abgerundet. Was die genaueren Verhältnisse der Lokalisation betrifft, so ergeben sie sich aus folgender Zusammenstellung:

Gesamtzahl: 17.

Kerben beiderseits symmetrisch: 7. Sie sassen stets in den vorderen Quadranten.

Eine Kerbe im rechten vorderen Quadranten 3 ×
„ „ „ linken „ „ 3 ×
„ „ „ rechten hinteren „ 1 ×
„ „ „ median nach hinten 2 ×

Mehrfach gekerbt war 1 Hymen.

Die Bevorzugung der vorderen Hälfte ist aus dieser Zusammenstellung sehr deutlich zu ersehen.

Durch den Ausschnitt median hinten bekommt das Foramen hymenaeum Kartenherzform (nach Schaeffer). Maschka behauptet allerdings, diese Form entstehe dadurch, dass hinten ein Zapfen in die Oeffnung vorrage; sie würde aber dadurch höchstens umgekehrt kartenherzförmig.

Sonst ist das Lumen meist von längsovaler Gestalt und nach vorn exzentrisch; vollkommen

zentral fand es sich in 10 Fällen (11,9 %). Bei der Diaphragmaform ist es eher kreisrund, aber ebenfalls nach vorn exzentrisch. Bei einem H. irregularis war die Oeffnung nach vorn und links verschoben.

Die Weite der Oeffnung schwankte in meinen Fällen zwischen $^1/_2$—$^3/_4$ cm und 2 mm im Durchmesser. Ist sie am freien Rand weiter als an der H.-basis, so spricht man von H. infundibuliformis, weil er sich trichterförmig nach innen verengt; ich sah ihn 5 mal (= 5,9 %).

Die Höhe des Saumes ist sehr wechselnd; relativ betrachtet, ist der H. des Neugeborenen durchschnittlich grösser als der des Erwachsenen; doch dürfte er $^1/_2$ cm in den allerseltensten Fällen überschreiten. Gewöhnlich nimmt die Höhe nach hinten zu. Sie ist manchmal sehr unregelmässig. So beobachtete ich in 2 Fällen teilweises Fehlen des Saumes; von dem Defekt aus erhob er sich beiderseits ganz allmählich.

Manchmal ist eine Seite — gewöhnlich nach hinten zu — besonders hoch, „flügelförmig" ausgezogen. Von 5 Fällen, die ich sah, zeigten 3 die zur partiellen Hypertrophie gehörende Anomalie rechts, 1 links, 1 beiderseits.

In diese Kategorie muss man wohl auch den H. linguliformis rechnen. Mit diesem Namen bezeichnet Schaeffer einen H., an dem hinten median ein zapfenartiger Vorsprung sich findet. Ist diese Prominenz stärker entwickelt, so spricht er von falciformis. Eine solche Unterscheidung ist aber vollkommen zwecklos; ausserdem bezeichnet Dohrn als falciformis einen H.

„von sichelförmiger Gestalt", was der Bedeutung des Wortes eher entspricht. Ich verstehe im Folgenden unter H. linguliformis jeden H. mit Zapfenbildung, mag nun diese wo auch immer auftreten. Ich konnte ihn im ganzen 12 mal konstatieren (= 14,1 %). Er fand sich folgendermassen lokalisiert:

Median vorne	2 ×
„ hinten	2 ×
Vorne und hinten median	3 ×
Seitlich rechts	4 ×
„ links	1 ×

Die seitlichen Hervorragungen sassen meist in den vorderen Quadranten näher der Harnröhre. Treten solche Prominenzen vorne und hinten zugleich auf, und sind sie noch dazu stark entwickelt, so hat man den H. subseptus, so genannt, weil er die Uebergangsform zum H. septus darstellt.

Vom H. linguliformis lässt sich beim Neugeborenen der Columnatus leicht trennen; die Columna rugarum zieht in diesem Falle als halbbleistiftdicker, rundlicher Strang aus der Tiefe der Scheide zur hinteren Fläche des H. und wird am Rand als rundliche Vorragung sichtbar.

Ich sah 7 Fälle (= 8,3 %), und zwar:

1 anterior,
5 posteriores,
1 anter. et poster.

Noch habe ich einer Bildungsanomalie des H. zu erwähnen, des H. bilamellatus. Schaeffer, der hauptsächlich an Foeten untersuchte, fand in 28,8 % seiner Fälle, bemerkt aber, dass er mit zunehmendem Alter des Foetus seltener

werde, und bei Früchten über 45 cm Länge berechnet er sein Vorkommen zu 14,3%. Meine Statistik weist nur einen Fall auf, bei dem das Jungfernhäutchen im linken hinteren Quadranten gedoppelt war. Ich glaube aber, dass derartige kleine Verdoppelungen sich sehr leicht dem Blicke entziehen können und dass darum meine Statistik in diesem Punkt nicht mit den wirklichen Verhältnissen übereinstimmt.

Dass übrigens verschiedene solche Missbildungen zusammen auftreten können, dürfte theoretisch nichts Befremdliches an sich haben. Der oben erwähnte H. bilamellatus war zugleich subseptus; ein andermal beobachtete ich eine Kombination von linguliformis (Zapfen vorn) und columnatus posterior.

Schliesslich sei noch konstatiert, dass in einem meiner Fälle sich vom Hymen zum gleichseitigen (linken) Labium minus eine Schleimhautfalte erstreckte.

B. Der Hymen der Erwachsenen.

Zahl der Beobachtungen: 111, darunter 31 Präparate.

Form	Zahl	%
H. annularis	62	55,8
H. falciformis , ...	25	22,5
H. semilunaris	4	3,6
H. labiiformis	7	6,3
Seltenere Formen etc. zusammen. .	13	11,7

Zunächst bestätigt uns die Tabelle das Ueberwiegen des ringförmigen H., gegenüber den An-

schauungen namentlich älterer Autoren, nach welchen die Halbmondform die häufigste sein sollte. Es kommt nun allerdings sehr viel darauf an, was man unter H. annularis versteht. Ich habe diesen Begriff sehr weit gefasst und demgemäss jeden Hymenalsaum, der den Introitus vaginae von allen Seiten her verengte, als ringförmig bezeichnet, also auch dann, wenn er unter der Harnröhre nur als ganz schmale, feine Leiste von vielleicht 1—2 mm Höhe vorbeizog. Die typische Form des H. annularis, wobei er ein schmales, glattes Bändchen von gleichmässiger Höhe darstellt, ist allerdings ziemlich selten; sie wird speziell als H. circularis bezeichnet. Als viel grössere Rarität hat jedoch der H. semilunaris zu gelten; er wird erklärt als eine halbmondförmige Falte, deren Enden sich vorne nicht vereinigen; neuerdings geht man aber weiter, und Haberda versteht unter diesem Namen einen Hymen, dessen Enden nach vorne nur bis zur Mitte des Scheideneinganges reichen. Früher warf man eben auch jene Fälle zum H. semilunaris, die man jetzt mit Dohrn als falciformes bezeichnet, während sie die Franzosen als „en fer de cheval" ansprechen. Unter meinen 4 semil. waren übrigens 2 Präparate, die den Prozentsatz etwas erhöhten. Als dritthäufigste Form ergab sich der labiiformis, der seitlich seine grösste Höhe erreicht und vorne und hinten niederer wird, so dass man ihn leicht mit einem durch Coitus destruierten falciformis oder semilunaris verwechseln kann. Er kann auch so modifiziert sein, dass die beiderseitigen Züge vorne in grösserer oder geringerer

Ausdehnung miteinander verwachsen sind, sodass sie dann vorhangartig nach hinten auseinander weichen. Ein derartiges Präparat findet sich in der Sammlung der Münchener Frauenklinik.

Ich komme nun auf den Hymenalrand zu sprechen, indem ich den Rest unserer Tabelle später abhandeln werde. Gerade die Detailierung, die vielfachen Unebenheiten und Unterbrechungen des Randes sind es, die dem Hymen der Erwachsenen die Vielgestaltigkeit, die geradezu wunderbare Mannigfaltigkeit verleihen.

Den Rand fand ich nur sehr selten vollkommen glatt, nämlich nur 7 mal (= 6,3%); davon entfallen: 1 auf 80 Lebende und 6 auf 31 Präparate. Diese grosse Differenz halte ich für dadurch erklärt, dass unter den Präparaten ein grösserer Prozentsatz virgineller Genitalien war.

Was aber eine genaue Beobachtung betrifft, so halte ich für diesen Zweck eine sorgfältige Entfaltung und Anspannung, ja sogar eine leichte Ueberdehnung des auch bei gespreizten Schenkeln schlaffen und vielfach gefältelten Jungfernhäutchens für unbedingt erforderlich. Sehr zweckmässig geschieht dies nach Smolsky mittels kleiner Kautschukballons, die tief in die Vagina eingeführt und dann aufgebläht werden. Man staunt oft, wie so bei exakter Dehnung Einrisse und Kerben, durch die man sich hatte täuschen lassen, ganz und gar spurlos verschwinden.

Einfache Kerben zeigte der H. 15 mal = 13,5%; sie sassen

im rechten	vorderen Quadranten	2 ×
„ linken	„ „	1 ×
in beiden	„ „	4 ×
„ „	hinteren „	2 ×
im rechten	„ „	1 ×
median vorn		1 ×
im recht. vord. u. hint.	„	1 ×
im link. vord. u. recht. hint.	Quadr.	1 ×

Unregelmässige, aber sehr seichte Kerben zeigten 2. Sämtliche H. gehörten dem Ringtypus an.

1 H. falcif. zeigte Kerben beiderseits horizontal, 1 war im linken vorderen Quadranten einfach gekerbt, 2 labiif. hatten je eine Kerbe im rechten hinteren Quadranten, 1 irreg. im linken hinteren Quadranten, ebenso 1 biperf.

Die Gesamtzahl der Gekerbten betrug also 21 = 18,9%.

Eine Bevorzugung der vorderen Partien, wie sie Hofmann für die angeborenen Kerben festgestellt hat, und wie sie auch aus unserer Statistik bei den Neugeborenen hervorgehen würde, lässt sich mit Sicherheit nicht erkennen. Da indes die Mehrzahl der Frauen sexuell tätig war (viele auch noch tiefe Coitusrisse aufwiesen), so ist es wahrscheinlich, dass ein Teil dieser Kerben arteficiellen Ursprunges ist. Deren Unterscheidung von den natürlichen ist aber keine so einfache Sache, wie Dohrn glaubt.

Die höheren Grade des gekerbten Hymens sind der denticulatus und der lobulatus; ersterer charakterisiert durch die Anzahl der Kerben, letzterer durch deren Tiefe. Beim denticulatus zeigt

der Rand stets mehrfache Einsenkungen, deren Zahl nicht fixiert ist und die sowohl eine gewisse Regelmässigkeit darbieten, als ebenso gut beliebig zerstreut sein können. Dabei ist es oft auffällig, wie elegant die Symmetrie von der Natur ausgebildet werden kann. So sind mir 2 Fälle erinnerlich, in denen der Hymen jederseits 4—5 mal gekerbt war, wobei die Zacken eine ganz merkwürdige Aehnlichkeit mit gotischen Spitzbogen aufwiesen.

Was den lobulatus anlangt, so unterscheidet man hievon 2 Unterarten: „bei der einen liegen die durch tiefe, manchmal bis an den Hymenansatz reichende Kerben getrennten Lappen in einer Ebene, bei der anderen liegen sie teils neben-, teils hintereinander, entweder einander deckend oder alternierend etc." (H a b e r d a), also in diesem Falle überschneiden sich die Schleimhautfalten.

Ueber die Häufigkeit der beschriebenen Formen belehrt uns folgende Tabelle:

Formen	annularis	falcif.	Gesamt.	%
lobul. a	7	1	8	7.2
lobul. b	6	5	11	10.0
deutic.	17	4	21	18.0

Zwischen glattem Rand und den verschiedenen Formen des gekerbten besteht noch eine Zwischenstufe, der Hymen mit ausgeschweiftem Rand (4 mal beobachtet).

Das Lumen stellt beim H. annularis gewöhnlich ein Oval dar oder einen Kreis, wenigtens

im Prinzip; zumeist ist es nach vorn exzentrisch gelegen, konzentrisch war es in 14 Fällen (= 22,5% d. annular.); diese sind aber mit dem H. circularis nur teilweise identisch. Vibert beschreibt einen ringförmigen H. mit halbmondförmiger Oeffnung; 2 Fälle der Art habe ich mit anderen in meiner Statistik als seltenere Formen zusammengefasst. Beim H. falciformis und semilunaris ist das Lumen ein nach vorn exzentrisches Oval mit einem nach vorn konkaven vorderen Ausschnitt. Der sagittale Durchmesser (von der Harnröhre zum Perinaeum) ist stets der grössere. Ich habe mich bemüht, die Weite wenigstens annähernd festzustellen, und habe dabei von Seite zu Seite geschätzt; die Zahlen können also auf Genauigkeit keinen Anspruch machen.

Als Durchschnittsweite des Hymens fand ich — bei starker Spannung, so dass alle Falten ausgeglichen sind — ein Lumen von 1,0—1,5 cm (unter 62 annul. 47 mal, unter 26 falcif. 21 mal). Engere Oeffnungen sah ich beim annul. 7 mal, beim falcif. gar nicht, weitere (bis 2,0, auch noch 2,5) beim annul. 8, beim falcif. 5 mal.

Die Weite des Lumens ist ausser von der Höhe des Hymenalsaumes auch noch von anderen Faktoren abhängig, nämlich von der Körpergrösse und wohl auch von der Entwicklung des Beckens.

Eine der variabelsten Eigenschaften des Hymens ist die Höhe. Normalerweise beträgt sie ungefähr 0,5—0,7 cm (von 62 annul. 47, von 26 falcif. 17). Niedrigere Hymenes sind etwas seltener als höhere, es wurden aber immerhin

6 annulares und 3 falciformes gezählt. Manchmal findet man einen Saum von höchstens 2 bis 3 mm Höhe. 10 annul. und 5 falcif. waren ungefähr 0,7—1,0 cm hoch; sie wurden noch übertroffen von 5 annular. und 1 falciform. (1,0—1,5—2,0).

Der Berechnung wurde immer das Maximum, welches der betreffende Hymen überhaupt erreichte, zugrunde gelegt. Sehr oft steigt der Saum nach hinten zu ganz beträchtlich an. So ist es namentlich beim H. semilunaris, der einmal sogar — wie wir bei den Kindern mehrere gefunden — diaphragmaartig in seinem hinteren Teile entwickelt war. Aber auch beim H. annularis und ebenso beim falcif. bildet dies ein häufiges, man darf sagen regelmässiges, Vorkommen. Sehr wechselnd fand ich den Hymenalsaum in einigen Fällen, welche ich als irregulares bezeichnet habe; hier gingen Partien von Durchschnitts- oder noch geringerer Höhe ganz unvermittelt in solche über, die 1,5—2,0 cm massen, also partiell hypertrophisch waren. Bei den labiiformes betrug die seitliche Höhe 4 mal 1 cm, 3 mal etwa 1,5 cm. Solche Verhältnisse, wie sie bei den irregulares geschildert werden, finden sich übrigens in geringerem Massstabe auch bei anderen Formen.

Was nun die selteneren Arten des H. betrifft, die wir noch zu besprechen haben, so seien zunächst die 6 irregulares vorweggenommen. Sie sind eine Sammlung von Exemplaren, die in Bezug auf Höhe, Lumen, Rand etc. die grössten Unregelmässigkeiten aufwiesen und folglich in keine andere Kategorie passten.

Sodann hätten wir zwei Fälle einer bereits oben erwähnten Form, des H. annularis mit der halbmondförmigen Oeffnung. Er war in beiden Fällen als schmale, derbe Membran seitlich vom Orificium urethrae weit hinauf zu verfolgen, wo er dann endlich umbog, zurücklief und unter der Harnröhre in den andersseitigen überging.

Von dem von Hofmann zuerst beschriebenen H. septus kamen mir 2 Fälle unter. Der eine war durch Coitus zerstört und soll weiter unten berücksichtigt werden; beim zweiten verlief die Brücke genau median von vorne nach hinten, die beiden Oeffnungen waren gleich gross (0,5—1,0 cm). Auch 1 subseptus wurde beobachtet.

Der septus führt auch den Namen bifenestratus, im Gegensatz zum biperforatus, der zwei Oeffnungen darbietet, ohne Septumbildung. In meinem Falle handelte es sich um einen H. falciformis, in dem sich rechts vorne eine zweite, etwa erbsengrosse, kreisrunde Oeffnung befand, deren Ränder sehr dünn waren; sie war also offenbar durch Rarefaktion entstanden (Hofmann 112). In einem zweiten Falle schwankte ich zwischen H. biperforatus und Abreissung; die zweite Oeffnung (H. annul.) sass genau median hinten, der Hymenalsaum schlug sich dort schleifenartig von einer Seite zur anderen, so dass eigentlich die Oeffnung ausserhalb desselben zu liegen kam. Es liessen sich aber die genaueren Verhältnisse an dem schon ziemlich alten Präparat nicht mehr nachweisen.

Sehr viel umstritten ist die Frage, ob der Hymen auch gänzlich fehlen könne. Dohrn stellt

eine ganze Reihe von Fällen zusammen, wo er nicht vorhanden gewesen sein soll; er bildet auch einen selbstbeobachteten Fall ab, bei welchem gleichzeitig eine Missbildung der inneren Genitalien bestand. Tardieu sprach sich bereits in verneinendem Sinne aus; neuerdings macht Schaeffer auf die auffällige Tatsache aufmerksam, dass unter unseren jetzigen Klinikern keiner sei, der ein solches gänzliches Fehlen des Hymens beobachtet hätte. Er führt auch die Deutung an, die v. Winckel in seinem Lehrbuche gibt.

Ich sah bei einer I.-Gravida vom Hymen nur zwei kleine Restchen, die sich seitlich an die Harnröhre ansetzten, nur wenige Millimeter gross, während der übrige Teil des Introitus vollkommen glatt war. Indes lässt der Fall noch eine andere Erklärung als angeborenen Mangel zu: Die Patientin war ziemlich klein (1,36 m), hatte ein hochgradig verengtes Becken — die Geburt wurde durch Perforation und Kranioklasie beendet — und war mit einem über mittelgrossen Manne verheiratet, so dass es meiner Meinung nach nicht ausgeschlossen ist, dass der Hymen durch den wiederholten Coitus vollkommen zerstört wurde.

Maschka bringt übrigens, was ich hier nicht unerwähnt lassen will, in seinem Handbuch zwei Abbildungen von Mangel des H. (Fig. 1 a und b, Seite 91), in Wirklichkeit sieht man aber dort zwei ganz schöne, wenn auch sehr niedrige H. annulares, wie sie schliesslich gar nicht einmal so selten vorkommen.

Den H. fimbriatus fand ich 5 mal, darunter 3 Präparate (4,5%). Die von Luschka zuerst

beschriebene Form ist ausgezeichnet durch kleine papilläre Wucherungen, welche sowohl am freien Rand, als auch über die Hymenalfläche zerstreut sitzen können. Einen ganz extremen Fall dieser Art beobachtete v. Winckel, dem die anatomische Unterscheidung der Excrescenzen von spitzen Condylomen unmöglich erschien.

Eine Variante des fimbriatus nennen die Franzosen „corolliforme". Vibert sagt von ihm: „Souvent il existe, en même temps que ces découpures, de nombreuses languettes, qui prennent leur insertion à la face profonde de la membrane et dont les saillies forment une sorte de collerette autour de l'orifice". Hofmann kennt ihn auch, und Luschka hat bereits eine Aehnlichkeit mit einer Blumenkorolle hervorgehoben. Unter meinen 5 fimbriati waren 4 corolliformes, und zwar 2 mal nur angedeutet (vor allem in der vorderen Hälfte).

Der H. columnatus der Erwachsenen bietet ein von dem des Neugeborenen grundverschiedenes Aeussere dar. Er ist nur schwer als solcher zu erkennen, da die Columna rugarum sich als vollkommen flacher, aber ungeteilter Strang sich auf die Innenfläche des Hymens fortsetzt, ohne am freien Rand sichtbar zu werden. Sie verleiht der von ihr unterstützten Partie eine besondere Widerstandsfähigkeit. Der H. columnatus wurde von mir 7 mal konstatiert (6,3%), 5 mal hinten und 2 mal vorne, womit auch hier, gleichwie bei den Neugeborenen, sich ein Vorwiegen des ersteren dokumentiert.

Zapfenbildungen fand ich 16 mal (14,5%).

Sie sassen zumeist vorne unter dem Orificium urethrae, nämlich 9 mal; median hinten waren sie 4 mal, seitlich links vorne 1 mal, rechts hinten 2 mal lokalisiert.

Der H. bilamellatus zeigte sich 11 mal (10,0%), welche Zahl der Schaeffer'schen schon sehr nahe kommt; diese Trennung in zwei Lamellen kann allerdings auch ein Coitusprodukt sein, wie Haberda nachweist. Die Verdoppelung war stets nur eine partielle; sie war verteilt wie folgt:

im	rechten	vorderen Quadranten	3 mal
„	linken	„ „	3 mal
„	rechten	hinteren „	1 mal
„	linken	„ „	1 mal

Auf der ganzen linken Seite gedoppelt war 1, rechts vorne und links hinten ebenfalls 1. Bei

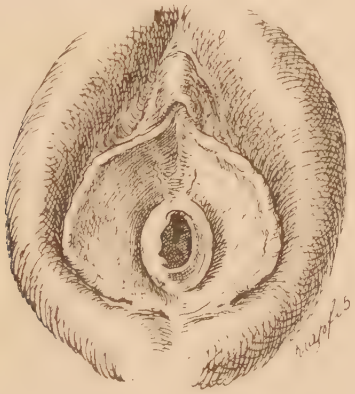

einem weiteren war die ganze hintere Partie doppelt, bis auf einen medianen, durch seichte Kerben ausgesprengten Zapfen, der seinen ursprüng-

lichen doppelten Bau vielleicht durch narbige Verklebungen eingebüsst hatte.

Fehlerhafter Sitz des Hymens wird von den neueren Autoren als sicher beobachtet angenommen. Wenigstens was den zu hohen Sitz betrifft, so werden von Schaeffer und Dohrn die Fälle von Krimer, Turnipseed und anderen anerkannt. In zwei Fällen von mir schien der Hymen etwa $^1/_2$ cm höher gelegen zu sein und war sehr schlecht sichtbar. Noch bestimmter sah ich einen Fall von abnorm tiefem Sitz des Hymens, in welchem die Harnröhre hinter dem Jungfernhäutchen in die Scheide mündete. Ausserdem sind mir zwei Fälle erinnerlich, welche ich als Uebergangsformen zu der letztgenannten Lage aussprach, indem sich nämlich hier der Hymenalsaum nach oben um die Harnröhre fortsetzte und sich erst dort mit dem andersseitigen verband.

Einmal erwies sich der H. als ungemein verletzlich, indem er bei der geringsten Berührung blutete; doch erzeugte auffälligerweise die Einführung eines Speculums keine Kerbe. Zweimal konstatierte ich Hyperaesthesie; Betastungen lösten Schmerzreaktionen aus; in dem einen Falle handelte es sich um eine I-parturiens, im anderen Falle war eine fortgeschrittene Gonorrhoe vorhanden.

Schliesslich sei noch eines Falles gedacht, in dem eine schmale Schleimhautfalte jederseits vom Hymen zum Labium minus zog.

Einen cribriformis habe ich nicht angetroffen.

C. Die Coitusverletzungen des Hymens.

Bis in die neueste Zeit war die Ansicht allgemein verbreitet, dass der Nachweis der Verletzungen des Hymens und vor allem der durch den Beischlaf herbeigeführten eine verhältnismässig einfache Sache sei.

So stellt Dohrn den Satz auf: „Von den Zerreissungsformen des Hymens kommt keine einzige in ihrer Gestalt einem Bildungsfehler des Hymens gleich." Indes ist neuerdings Haberda auf Grund eingehender, zum Teil experimenteller Studien zu total anderen Anschauungen gekommen.

Haberda, der an Hymenes von Leichen Dehnungsversuche anstellte, konstatierte, dass Einrisse überall an der Peripherie des Hymens auftreten können und dass sie genau so symmetrisch auftreten können wie angeborene Kerben. Er fand ferner, dass sich Ecken und Ränder der Coitusrisse nach der Heilung glätten und durch wiederholten Beischlaf direkt abgerundet werden, dass also auch dieses (auch von Hofmann angenommene) Unterscheidungsmerkmal hinfällig ist. Ausserdem sah er — was auch ich vollkommen bestätigt fand —, dass „fast alle Verbreiterungen und Lappungen des Hymens zu Ausläufern der beiden Columnae rugarum in Beziehung standen", dass andererseits die Coitusrisse den Enden der Columnae im Hymen — infolge ihrer erhöhten Resistenz — oft ausweichen, und dass sie sich somit wie natürliche verhalten. Endlich war ihm

die Tiefe der Kerben ebenfalls kein Unterscheidungszeichen.

Indem er aber so eine ganze Reihe von Merkmalen eliminierte, musste natürlich der Prozentsatz der Hymenes ganz ausserordentlich zusammenschrumpfen, in denen sich etwas Positives nachweisen liess. Für ein „untrügliches Zeichen von verheilter Einreissung des H." hält er „die völlige Unterbrechung des Hymenalsaumes an einer oder mehreren Stellen durch eine durchgreifende Kerbe, deren Ränder deutlich diastasieren, so dass in ihrem Grunde die Vaginalwand, wenn auch nur in minimaler Ausdehnung, blossliegt."

Ich glaube aber, dass dieser Satz noch einer Einschränkung bedarf; es kommt nämlich vor, dass der Hymenalsaum durch eine Kerbe auf mehrere Millimeter unterbrochen ist — bis zur Basis — und dass der Saum beiderseits vom Defekt langsam und allmählich aufsteigt; ich habe zwei derartige Fälle an Neugeborenen beobachtet (einmal sass der Defekt in der Mitte des rechten hinteren Quadranten) und mit Rücksicht darauf nur solche Unterbrechungen des Hymens als Coituskerben angesprochen, welche den Saum ziemlich unvermittelt durchsetzten.

Zu der folgenden statistischen Zusammenstellung wurden nur Hymenes Verheirateter, Schwangerer und anderer Personen verwendet, von denen Coitus (meist mehrfacher) absolut feststand.

Insgesamt waren es 53; davon entfielen auf

annul. 29, falcif. 13, semil. 2, labiif. 4, irregul. 2, septus 1.

1 mal fehlte der Hymen vollkommen; der Fall scheidet für uns aus, da bereits oben auseinandergesetzt wurde, warum eine Entscheidung, ob angeboren, ob Coitusprodukt, nicht angängig.

Bei einer 28 Jahre alten Primipara waren nur mehr Carunculae vorhanden, nämlich rechts vom Orificium urethrae ein ungefähr 1 cm langes Stück von geringer Höhe und hinten, median und etwas rechts davon zwei höchstens $^1/_2$ cm hohe und breite Zäpfchen.

Im Sinne Haberdas nichts nachzuweisen war in 16 Fällen = 30,7%. Und zwar waren daran beteiligt: annul. 10 mal, falcif. 2 mal, labiif. 3 mal, irregul. 1 mal. Am auffälligsten war das Verhältnis beim labiiformis. Von 4 Fällen dieser Beobachtungsreihe waren 3 unverletzt, also 75%! Auch der annularis ist prozentualiter viel stärker beteiligt als der falciformis (16,1 : 7,6).

Die Grösse des Lumens scheint keine Rolle zu spielen; sie war in unseren Fällen stets eine mässige; ebenso wenig wird wohl der Höhe eine bedeutende Rolle zukommen. Im allgemeinen bewegten sich auch hier die Masse in den Durchschnittswerten; nur die labiiformes waren höher (bis 1,5 cm).

Ein entschiedener Einfluss muss der Beweglichkeit und vor allem der Elastizität, der Dehnbarkeit, zugeschrieben werden. Der H. labiiformis ist bekanntlich durch seine Beweglichkeit vor allen anderen Formen ausgezeichnet. Sonst kommt diese Eigenschaft noch in höherem Grade

dem lobulatus (Variante) zu; er war von 4 Fällen 3 mal nicht verletzt, während der lobulatus, Variante, von 8 Fällen 2 mal, der denticulatus sogar unter 8 Fällen nur 1 mal keine Spur einer Verletzung aufwies. Indes muss hier stets im Auge behalten werden, dass bei diesen Arten die Entscheidung, ob natürliche Kerbe oder Coitusriss nach Haberda, sehr schwer, ja manchmal geradezu ein Ding der Unmöglichkeit ist. Es bleiben aber immerhin genug Fälle, zu deren Erklärung eine abnorme Dehnbarkeit herangezogen werden muss.

Dass selbst nach wiederholtem Coitus der Hymen intakt bleiben könne, war schon lange bekannt. Haberda gebührt aber das Verdienst, auf die ganz ausserordentliche Häufigkeit dieser Erscheinung hingewiesen zu haben; er kam zu noch höheren Verhältniszahlen, bei einer Untersuchungsreihe von 40 Fällen fand er 20 = 50% unverletzt.

Einfache tiefe Kerben, bei denen die Vaginalwand nur in ganz geringer Ausdehnung frei lag (die also nach Haberda als Coitusverletzungen anzusprechen sind), waren vorhanden in 33 Fällen und zwar:

je eine 21 mal (H. annul. 15, falcif. 6),
je zwei 6 mal (annul. 3, semil. 2, labiif. 1),
je drei Kerben und mehr 6 mal (annul. 1, falcif. 5).

Nachdem die Dehnbarkeit schon einmal weggefallen ist, scheint die Höhe auf die Zahl der Risse von Einfluss zu sein. Von 10 Fällen, deren Höhe das Mittelmass übertraf, zeigten 2 keine

Verletzungen, 1 hatte nur 1 Kerbe, während der Rest 2, 3 und noch mehr aufwies.

Was die Lokalisation der Kerben betrifft, so sagt schon Haberda, dass sie meist in den hinteren Partien des H. angetroffen würden. Diese Behauptung sehen wir auch durch folgende Zusammenstellung vollauf bestätigt:

Im rechten vorderen Quadranten sassen				1
„ linken	„	„	„	1
In beiden	„	„	„	2

Zusammen 4, davon 3 mit anderen Rissen kombiniert.

Rechts horizontal	0
Links	1
Beiderseits	1

Zusammen 2, beide mit anderen kombiniert.

In den hinteren Partien sassen 23 Risse, nämlich:

im rechten hinteren Quadranten	5
(4 ungef. Mitte d. Quadr., 1 näher d. Medianlinie)	
im linken hinteren Quadranten	6
(2 näher d. Medianlinie, 4 Mitte d. Quadr.)	
in beiden hinteren Quadranten	5
median nach hinten	7

Diese letzteren waren in 6 Fällen mit anderen kombiniert.

Es ergibt sich also die auffällige Tatsache, dass die Einrisse in den vorderen Partien des Hymens, sowie direkt nach hinten hauptsächlich mit anderen, oder vielmehr miteinander, zusammen vorkommen.

Für die Risse in der hinteren Hälfte gibt es drei typische Stellen: 1. gerade nach hinten;

2. seitlich sitzen sie gewöhnlich an einem Platze, der ungefähr der Mitte des Quadranten entspricht; 3. sehr oft sind sie noch etwas näher zur Medianlinie herangerückt.

Frühere Autoren bemühten sich, für jede Hymenspezies eine besondere, typische Form der Zerreissung festzustellen. So soll nach Hofmann beim semilunaris hinten ein dreieckiges Stück ausgesprengt werden, beim labiiformis soll der Einriss direkt nach hinten gehen etc. Solche Fälle kann man ja beobachten, aber sie kommen geradeso bei jeder beliebigen anderen Hymenalform auch vor, haben also nichts Charakteristisches. Andererseits kann natürlich die Zerreissung bei einem Typus ebenso gut auf andere Art erfolgen; ich konstatierte z. B. bei einem labiiformis je einen Riss in den beiden vorderen Quadranten, deren Zustandekommen wohl so erklärlich ist, dass die beiderseitigen Wülste beim Coitus tief in die Vagina hineingestülpt wurden und infolge der Ueberdehnung vorne abrissen.

In 9 Fällen war durch den Beischlaf ein längerer Defekt erzeugt worden, so dass die Vaginalwand auf eine ziemliche Strecke (½ bis 1 Quadr.) blosslag. Dieser Defekt fand sich

7 mal im rechten hinteren Quadranten
2 mal „ linken „ „

Hier ist die Bevorzugung der hinteren Hymenalhälfte ganz eklatant; für das Vorwiegen des rechten hinteren Quadranten vermag ich einen Grund nicht anzugeben.

Dass auch hier die Höhe nicht ausschlaggebend ist, dafür ist mir ein Fall beweisend, bei

dem der Hymenalsaum nur wenige Millimeter hoch war, und dennoch war der ganze rechte hintere Quadrant vollkommen zerstört.

Näher geschildert zu werden verdient ein durch Coitus destruierter Hymen septus. Die Brücke war hinten von ihrer Vereinigung mit dem übrigen Saum abgetrennt, die beiden Oeffnungen waren gleich weit ($^1/_2$—1 cm), ausserdem fanden sich sowohl in den vorderen Partien, als auch in den hinteren symmetrische Kerben, die nicht ganz bis zur Basis vordrangen. Der Zapfen erreichte den hinteren Saum selbst noch bei maximaler Dehnung.

Zur Unterscheidung der traumatischen Kerben von den natürlichen glaubte man früher, auch die Narbenbildung verwenden zu können, aber fürs erste kommt es ungemein selten vor, wie Haberda sagt, dass die Rissränder durch eine Narbenmasse vereinigt werden, zweitens, „die feinen Narben an den traumatischen Kerben entziehen sich ungemein häufig“ — wie ich glaube, fast immer — „dem Nachweis“. Coitusverletzungen, welche sich auch in der Basis noch fortsetzen, sind aber einesteils nicht gerade alltäglich, und andererseits können ja auch sie so fein vernarben, dass sie später dem forschenden Blick entgehen.

Ich konnte Narben letzterer Art lediglich in 3 Fällen konstatieren (5,7%), darunter war ein äusserst interessanter. Bei der ziemlich kräftigen, fettreichen Person war der vordere Teil des Perinaeums gegen das Genitale zu trichterförmig ausgebuchtet (wie es Tardieu von kleinen Mäd-

chen geschildert hat, die geschlechtlich missbraucht wurden). Der hufeisenförmige Hymen zeigte median hinten eine tiefe, einige Millimeter breite Kerbe bis zur Basis, auf deren Grund sich eine deutliche, bläulichweisse, unregelmässige Narbe erkennen liess, welche man nach dem Damme zu auf die äussere Haut — ungefähr 2 cm weit — verfolgen konnte. Das Frenulum war nicht mehr vorhanden.

Von selteneren Zerreissungsformen beobachtete ich noch eine Abreissung. Bei einem H. irreg. war der Saum im linken hinteren Quadranten flügelförmig verbreitert (etwa $1^1/_2$ cm hoch); diese Partie war in ihrem vorderen Teile auf eine Strecke von vielleicht $1—1^1/_2$ cm von der Basis losgetrennt.

Zum Schlusse bringe ich noch eine Zusammenstellung aller meiner Fälle, in denen sich Coitusrisse nachweisen liessen; die Resultate der obigen Statistik werden dadurch nicht wesentlich geändert.

Sie waren lokalisiert, wie folgt:

Im	rechten	vorderen	Quadranten 2
„	linken	„	„ 3
in	beiden	„	„ 4

Zusammen 9, davon 7 mit anderen kombiniert.

Links horizontal	1
rechts	4
beiderseits	3

Zusammen 8, davon 5 mit anderen kombiniert.

Im rechten hinteren Quadranten 13
(davon sassen in d. Mitte d. Quadr. 8, von der Medianlinie rechts seitlich 5)

im linken hinteren Quadranten 11
(davon in d. Mitte d. Quadr. 6, von der Medianlinie links seitlich 5)
in beiden hinteren Quadranten 11
median nach hinten 14
(davon 8 kombinierte).

In den hinteren Partien sassen also 49 gegen 17 in den vorderen.

D. Hymen post partum persistens; der Hymen nach vaginalen Operationen.

Dass das Persistieren des Hymens ein ziemlich häufiges Vorkommen ist, nicht nur bei Frühgeburten, sondern auch nach Geburten ausgetragener Früchte, wird neuerdings mehr und mehr bekannt. Ich selbst konnte nicht weniger als 11 Fälle beobachten, obwohl ich mein Augenmerk nicht darauf gerichtet hatte. Dass bei einem Abgang im 3. Monat keine hochgradigen Zerreissungen eintreten, ist eigentlich etwas Selbstverständliches, zum mindesten etwas sehr Erklärliches, wenn man aber bei einer Frau, die dreimal geboren hat, einen fast vollkommen erhaltenen Hymen findet, wie ihn die erstbeste Erstgeschwängerte auch haben könnte, so muss man über die enorme Elastizität dieses kleinen Organes denn doch gerade staunen.

Unter meinen 11 Fällen waren:

1 Abortus mit 8 Wochen, 1 mens. III.,
2 Partus immaturi (7 Mt.),
1 Partus praematurus,
1 Partus einer ausgetragenen, im 1. Grade macerierten Frucht,

3 Geburten ausgetragener Kinder (einmalige Geburten),
1 Frau, die 3 mal,
1 Frau, die 5 mal geboren hatte.

Bei letzterer war der Hymenalsaum rechts als schmales, glattes Bändchen erhalten, median hinten war ein tiefer Einriss, links waren nur mehr Carunculae zu sehen.

Meist handelte es sich um H. annularis, 1 mal um labiif. (Kerbe med. hinten), 1 mal um falciformis.

Einmal war der H. hinten beinahe 1,5 cm hoch (Part. immat.); er zeigte eine tiefe Kerbe median hinten und eine zweite im rechten hinteren Quadranten.

Die Einrisse sassen sehr zerstreut, je einmal im rechten und linken hinteren Quadranten, in beiden hinteren Quadranten zusammen; einmal fand sich ein grösserer Defekt im rechten hinteren Quadranten; 1 H. war durch 2 tiefe Kerben in drei, ein weiterer durch 3 (2 horiz. und 1 med. hint.) in vier Stücke geteilt; bei einem endlich war in beiden vorderen Quadranten je eine Kerbe mit symmetrischem Sitz, deren Entstehung zweifelhaft war.

Im übrigen unterschieden sie sich anatomisch in gar nichts von Hymenes mit Coitusverletzungen.

Aehnlich steht es mit dem Jungfernhäutchen bei Personen, die vaginale Operationen durchgemacht haben. Es kann trotz der erheblichen Dehnung durch Specula erhalten bleiben. Ein Fall wies eine tiefe, bis zur Basis reichende Kerbe

im linken hinteren Quadranten auf, bei einem zweiten war ausser einer solchen im rechten hinteren Quadranten ein zweiter, weniger tiefer Einschnitt symmetrisch auf der anderen Seite zu beobachten. Doch scheinen andererseits gerade hier die Fälle nicht selten zu sein, wo sich auffallend viele Einrisse finden. So konstatierte ich einmal 4 tiefe Einrisse (beiderseit. horiz., med. hint., recht. vord. Quadr.), ein andermal deren 3 (beids. horiz., med. hint.). Im ersteren Falle war ausserdem eine Narbe zu sehen, die von dem Riss im rechten oberen Quadranten ausging; hier war auch das Lumen enger, als es sonst der Fall zu sein pflegt.

Wenn wir aus unseren Untersuchungen nun das Fazit ziehen, so kommen wir zu dem Schlusse, dass zwar die neuesten Ergebnisse unzweifelhaft eine Bereicherung der Wissenschaft darstellen, dass aber zugleich die ohnehin schon so eng gezogenen Grenzen des Praktikers eine weitere Einschränkung erfahren haben. Gewiss, es wird auch in Zukunft Fälle geben, die ein positives Urteil zulassen, aber im allgemeinen wird der Praktiker gut tun, sich noch mehr Reserve aufzuerlegen als bisher.

Schliesslich glaube ich noch einer Pflicht der Dankbarkeit gerecht werden zu müssen; ich danke Herrn Prof. Dr. Stumpf für die gütige Anregung der Arbeit, sowie Herrn Geheimrat v. Winckel für die freundliche Uebernahme des Referates.

Literaturverzeichnis.

1. Casper-Liman, Prakt. Handbuch der gerichtlichen Medizin. 1864.
2. Dohrn, Die Bildungsfehler des Hymens. Zeitschrift für Geburtshilfe und Gynaekologie. Bd. XI. 1885, 1.
3. Haberda, Ueber den anatomischen Nachweis der erfolgten Defloration. Monatsschrift f. Geburtsh. u. Gynaek. Bd. XI. 1900. 69.
4. Hofmann, Lehrbuch der gerichtlichen Medizin. 6. Aufl. 1893.
5. Maschka, Handbuch der gerichtlichen Medizin. 1882. Bd. III.
6. Montalti, Delle forme atipiche della imeue in rapporto etc. veröffentlicht im „Lo sperimentale" Tomo LXI. 1888.
7. Schaeffer, Bildungsanomalien der weiblichen Geschlechtsorgane etc. Archiv für Gynaekologie. XXXVII. 1890. II. Heft.
8. Smolsky, J. J., Notzucht vom gerichtlich-mediz. Standpunkt veröffentl. in La Chinée Colonie, III. Bd. 441.
9. Tardieu, Die Vergehen gegen die Sittlichkeit in staatsärztlicher Beziehung. Deutsch von Theile-Weimar. 1860.
10. Turnipseed, E. B., Ueber die Verschiedenheit der Lage des H. bei Negern und Weissen. Am. Journ. of Obstetr. Bd. X. pag. 1. 1877.
11. Vibert, Précis de médecine légale. 20. édit. Paris. 1890.

Lebenslauf.

Ich bin geboren am 16. September 1880 zu Auchsesheim bei Donauwörth als Sohn des dortigen Lehrers.

Mit 10 Jahren begann ich meine Studien auf der Lateinschule Donauwörth, die ich aber schon nach 2 Jahren mit dem Ludwigsgymnasium in München vertauschte, wo ich im Jahre 1899 die Maturitas errang. Hierauf widmete ich mich dem Studium der Medizin an der Universität München, wo ich im August vorigen Jahres nach bestandener Approbationsprüfung die Approbation erhielt.